



in Kooperation mit



DEUTSCHE GESELLSCHAFT
FÜR PATHOLOGIE E.V.

Seit 1897 – dem Leben verpflichtet



Positionspapier

NTRK-Inhibitoren als sog. tumoragnostische Arzneimittel

Empfehlungen zu Diagnostik und Therapie

Februar 2020

(korrigierte Version)

Herausgeber:

Deutsche Gesellschaft für Hämatologie
und Medizinische Onkologie e. V.
Alexanderplatz 1
10178 Berlin

www.dgho.de
info@dgho.de

Prof. Dr. med. Lorenz Trümper
Prof. Dr. med. Hermann Einsele
Prof. Dr. med. Maike de Wit
Priv.-Doz. Dr. med. Ingo Tamm

1. Zusammenfassung
2. Hintergrund
3. Grundlagen
 - 3.1. Malignome mit Nachweis von *ETV6-NTRK3*
 - 3.2. Malignome mit Nachweis anderer *NTRK*-Genfusionen
4. Diagnostik
5. Therapie
 - 5.1. Sicherheit
 - 5.2. Wirksamkeit
 - 5.3. Indikationsstellung und klinischer Nutzen
6. Literatur

1. Zusammenfassung

Im September 2019 wurde Larotrectinib (Vitrakvi®) als erstes, sog. tumoragnostisches, d. h. primär durch die molekulare Alteration indiziertes Arzneimittel in der Europäischen Union (EU) zugelassen. Larotrectinib wird als Monotherapie zur Behandlung von erwachsenen und pädiatrischen Patienten* mit soliden Tumoren und Nachweis einer neurotrophen Tyrosin-Rezeptor-Kinase (*NTRK*)-Genfusion eingesetzt. Es ist zugelassen bei lokal fortgeschrittener oder metastasierter Erkrankung, für die keine zufriedenstellenden Therapieoptionen zur Verfügung stehen. Die Zulassung von Larotrectinib in der Schweiz steht noch aus. Als weiterer *NTRK*-Inhibitor wurde Entrectinib (Rozlytrek™) im Juni 2019 in Japan und im August 2019 von der US-amerikanischen Zulassungsbehörde FDA zugelassen, ebenfalls für *NTRK*-Fusions-positive solide Tumoren ohne Organbezug.

Diese Zulassung stellt uns vor neue Herausforderungen. *NTRK*-Genfusionen sind selten und heterogen. Unsere Empfehlungen sind:

- Die Indikation zur Anforderung einer Testung auf Nachweis von *NTRK*-Genfusionen soll zielgerichtet erfolgen. Es gibt zwei patientenrelevante Ziele:
 - o Diagnose: Bei einigen seltenen Tumorerkrankungen ist der Nachweis des Fusionsgens *ETV6-NTRK3* entscheidend für die exakte Diagnose und sollte zum Zeitpunkt der Diagnosestellung erfolgen. Bei diesen Patienten ist der Nachweis zudem prädiktiv für den Einsatz eines *NTRK*-Inhibitors.
 - o Therapie: Die zielgerichtete Testung auf eine *NTRK*-Fusion ist indiziert, wenn bei positivem Testergebnis der Einsatz eines *NTRK*-Inhibitors bei dem jeweiligen Krankheitsbild die bestverfügbare Behandlung im Vergleich mit anderen Therapieoptionen darstellt. Die Testung soll rechtzeitig eingeleitet werden. Das Untersuchungsmaterial soll repräsentativ für den aktuellen Krankheitsstatus sein. Die Entscheidung über die bestverfügbare Behandlung orientiert sich an den individuellen Therapiezielen des Patienten und dem Vergleich mit den verfügbaren Alternativen. Die vergleichende Bewertung erfolgt in der Regel nicht tumoragnostisch, sondern auf der Basis von Daten, die im Kontext von Organbezug und Histologie erhoben wurden.
- In die Bewertung der Sicherheit von *NTRK*-Inhibitoren, auch im Hinblick auf Medikamenten-Interaktionen, sollen Daten unter Berücksichtigung der Erfahrungen aus allen bisherigen Behandlungen einfließen. Hier muss zwischen den Erfahrungen bei Erwachsenen und bei Kindern/Jugendlichen differenziert werden.
- Die Selektion der geeigneten Methodik zum Nachweis von *NTRK*-Genfusionen hängt von der zu erwartenden Prävalenz, den beteiligten Genen und dem Tumortyp ab. Grundsätzlich geeignet für den molekularen Nachweis einer *NTRK*-Genfusion sind RNA- und DNA-basierte Verfahren des Next-Generation-Sequencing (NGS) sowie die Fluoreszenz-In-Situ-Hybridisierung (FISH). Die Pan-TRK-Immunhistologie kann bei Tumorentitäten mit niedriger Prävalenz von *NTRK*-Fusionsgenen als

vorgeschaltetes Screening-Verfahren eingesetzt werden. Hirntumoren sind aufgrund der hohen Hintergrundexpression von NTRK im ZNS nicht für die RNA-basierte Diagnostik geeignet. Bei Entitäten, in denen NGS-basierte Verfahren den diagnostischen Standard darstellen, soll der Nachweis von *NTRK*-Translokationen inkludiert sein. Die molekularbiologischen Analysen müssen in die weiteren Schritte der Diagnostik integriert sein.

NTRK-Inhibitoren sind eine neue, wirksame Therapieoption für Tumorpatienten mit nachgewiesenen, erworbenen *NTRK*-Genfusionen in den Tumorzellen. Die Ansprechraten sind hoch, die Wirkung tritt schnell ein. Allerdings ist die Datenlage noch lückenhaft, bedingt durch die Seltenheit dieser Aberrationen, ihre Heterogenität mit Auftreten in unterschiedlichen Tumorentitäten mit unterschiedlich aggressiver Biologie und durch die kurze Nachbeobachtungszeit der Zulassungsstudien. Wir empfehlen die Einleitung einer NTRK-Diagnostik bei den geeigneten Patienten spätestens während der letzten leitliniengerechten Therapielinie. Zusätzlich sollten Patienten in einer palliativen Therapiesituation über die Möglichkeit des Vorhandenseins einer NTRK-Fusion informiert werden und die Testung ggf. im Rahmen einer gemeinsamen Entscheidungsfindung bereits in einer früheren Therapielinie erfolgen. Die Einleitung einer Therapie mit NTRK-Inhibitoren erfolgt entitätenspezifisch unter Berücksichtigung verfügbarer Therapieoptionen und patientenindividueller Faktoren.

Alle Behandlungen sollten im Rahmen klinischer Studien durchgeführt oder in qualitätsgesicherten, prospektiv angelegten Registern dokumentiert werden. Register sollen international vernetzt sein und einen Vergleich mit Daten aus krankheitsbezogenen, klinischen Registern ermöglichen. Sie sollen auch Erkenntnisse über primäre und sekundäre Resistenzmechanismen liefern.

2. Hintergrund

Die systemische Therapie von Tumorpatienten erlebt derzeit einen bisher einmaligen Innovationsschub. Basis sind Fortschritte der Grundlagenforschung, vor allem in der Identifikation therapeutisch relevanter molekularer Veränderungen in den Tumorzellen, aber auch in der Interaktion der Tumorzellen mit ihrer Umgebung, z. B. mit dem Immunsystem.

Entscheidend für die Entwicklung wirksamer Arzneimittel auf der Basis molekularer Aberrationen war die Identifikation sog. Treiberalterationen. Diese bezeichnen insbesondere aktivierende Mutationen, aber auch Genfusionen, die entscheidend für die Entstehung und/oder die Ausbreitung der malignen Erkrankung sind [1]. Viele dieser molekularen Aberrationen sind nicht spezifisch für eine bestimmte maligne Erkrankung, sondern können bei sehr unterschiedlichen Malignomen auftreten. Entsprechend können zielgerichtete, für eine bestimmte Erkrankung entwickelte Arzneimittel auch bei anderen Tumorentitäten mit identischer molekularer Veränderung wirksam sein. Der Türöffner für die klinische Einführung kleiner zielgerichteter Moleküle war Imatinib für die Therapie der ABL/BCR positiven chronischen myeloischen Leukämie (CML) [2]. Imatinib ist inzwischen für 5 weitere, maligne Erkrankungen zugelassen [3].

Die Wirksamkeit eines zielgerichteten Inhibitors kann in verschiedenen Indikationen stark variieren. So reichen die Ansprechraten der Inhibitoren bei BRAF V600-Mutationen von >90% [4] bei der Haarzellleukämie über 50% [5] beim Melanom bis zu <10% in der Monotherapie des kolorektalen Karzinoms oder biliärer Tumoren [6]. In aktuelleren Zulassungen und neuen Studienkonzepten werden diese zielgerichteten Arzneimittel auch in Kombinationstherapien eingesetzt bzw. getestet.

In klinischen Phase I/II-Studien zu zielgerichteten Arzneimitteln haben pharmazeutische Unternehmen in den letzten 10 Jahren zunehmend molekulare Parameter als Einschlusskriterien gewählt. Dabei wurden unterschiedliche Tumorentitäten in sog. Basket-Studien zusammengefasst. Das führte in den USA im Mai 2017 zur ersten, sog. tumoragnostischen Zulassung des Immuncheckpoint-Inhibitors Pembrolizumab bei Patienten mit Nachweis einer hohen Mikrosatelliten-Instabilität bzw. Defekten in der Mismatch-Reparatur, unabhängig von der Lokalisation des Primärtumors und der Histologie [7]. In der EU ist Pembrolizumab in dieser Indikation bisher nicht zugelassen.

Vor diesem Hintergrund war die EU-Zulassung von Larotrectinib (Vitrakvi®) Ende September 2019 ein Novum. Die Zulassung erfolgte als Monotherapie zur Behandlung von erwachsenen und pädiatrischen Patienten mit soliden Tumoren und Nachweis einer neurotrophen Tyrosin-Rezeptor-Kinase (*NTRK*)-Genfusion in den Tumorzellen, und damit „tumoragnostisch“, d. h. unabhängig von einer durch Histologie oder Organbezug definierten Indikation. Voraussetzungen für den Einsatz von Larotrectinib sind eine lokal fortgeschrittene oder metastasierte Erkrankung, für die keine „zufriedenstellenden“ Therapieoptionen zur Verfügung stehen [8]. Von der FDA war Larotrectinib bereits im November 2018 zugelassen worden.

Ein zweiter NTRK-Inhibitor, Entrectinib (Rozlytrek®), wurde von der FDA im August 2019, in Japan bereits im Juni 2019, zugelassen [9]. Die Indikation bei den Patienten mit *NTRK*-Genfusionen entspricht der von Larotrectinib, allerdings bei pädiatrischen Patienten erst ab einem Alter von 12 Jahren. Zusätzlich wurde eine Zulassung für das ROS1-positive NSCLC erteilt. Die Europäische Arzneimittelagentur (EMA) hatte Entrectinib 2017 in das PRIME Programm (Priority Medicines) zur Förderung von Arzneimitteln für Indikationen mit ungedecktem medizinischem Bedarf aufgenommen. Eine Zulassung für die EU und für die Schweiz besteht bisher nicht.

3. Grundlagen

Die NTRK-Rezeptoren (synonym: TRK-Rezeptoren) sind eine Familie von Tyrosinkinase. Unterschieden werden NTRK1 (TRKA), NTRK2 (TRKB) und NTRK3 (TRKC). Nach der Embryogenese haben sie physiologisch eine zentrale Funktion in der Entwicklung des Nervensystems. Liganden sind Neurotrophine.

Erworbene, molekulare Aberrationen mit Beteiligung der *NTRK*-Gene werden in sehr unterschiedlichen Malignomen gefunden. Dabei sind aus pathophysiologischer und klinischer Sicht zwei Krankheitsgruppen zu differenzieren.

3.1. Malignome mit Nachweis von *ETV6-NTRK3*

Die chromosomale Translokation t(12;15)(p13;q25) mit dem Fusionsgen *ETV6-NTRK3* wird in bis zu 95% von Patienten mit einem dieser seltenen Malignome nachgewiesen:

- infantiles Fibrosarkom
- kongenitales mesoblastisches Nephrom, insbesondere vom zellulären Subtyp
- sekretorisches Mammakarzinom
- sekretorisches Speicheldrüsenkarzinom (ehemals Mammary Analogue Secretory Carcinoma, MASC).

ETV6 ist ein Transkriptionsfaktor. Das Fusionsgenprodukt stimuliert den MAPK- und den PI3K/AKT-Signalübertragungsweg.

Das infantile Fibrosarkom wird in der Regel im ersten Lebensjahr diagnostiziert, gelegentlich sogar bereits *in utero* [10]. Das histologische Bild ist vielfältig, der molekularbiologische Nachweis der Translokation *ETV6-NTRK3* sichert die Diagnose. Auch das kongenitale mesoblastische Nephrom wird in der Regel im ersten Lebensjahr diagnostiziert. Histologisch werden drei Subtypen unterschieden. Der zelluläre Typ ist identisch einem in der Niere lokalisierten, infantilen Fibrosarkom.

In der Mamma sind sekretorische Karzinome sehr selten, die Inzidenz wird mit <0,15% der Mammakarzinome angegeben [11]. Der molekulargenetische Nachweis der Translokation *ETV6-NTRK3* sichert die Diagnose. Das sekretorische Mammakarzinom kann bei Frauen und bei Männern auftreten, die Erstbeschreibung erfolgte bei Kindern. In der Mehrzahl der Patienten ist der klinische

Verlauf indolent, die Prognose ist günstig. Aggressive Verlaufsformen sind mit dem Nachweis weiterer genetischer Aberrationen assoziiert [12].

Auch in den Speicheldrüsen sind die sekretorischen Karzinome selten [13]. Am häufigsten treten sie in der Parotis auf. Wie bei den sekretorischen Karzinomen der Mamma ist die Mehrzahl der Tumoren lokal begrenzt. Metastasen treten bevorzugt in Lymphknoten und Lunge auf und sind mit einer niedrigeren histologischen Differenzierung assoziiert [14].

Die Translokation *ETV6-NTRK3* wurde auch beim Strahlentherapie-induzierten, papillären Schilddrüsenkarzinom [15] und bei der sogenannten „Philadelphia-Like ALL“ gefunden [16].

3.2. Malignome mit Nachweis anderer NTRK-Genfusionen

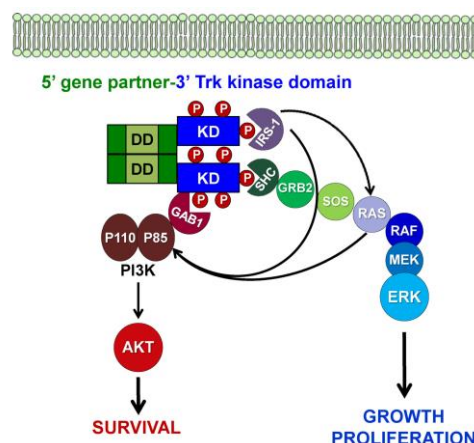
Die erste Genfusion *TPM3-NTRK1* wurde bereits 1982 beim kolorektalen Karzinom publiziert [1]. Bei vielen anderen Malignomen wurden Fusionen der drei Kinasen (NTRK1, NTRK2 und NTRK3) mit unterschiedlichen Partnergenen gefunden, bisher wurden über 25 Fusionspartner identifiziert [17, 18, 19].

Im Kindesalter können neben infantilen Fibrosarkomen *NTRK1-3*-Genfusionen insbesondere bei niedrig- und hochgradigen Gliomen auftreten, bei hochgradigen Gliomen im ersten Lebensjahr wird in bis zu 30% eine *NTRK*-Fusion nachgewiesen [20, 21]. Auch bei anderen Weichgewebstumoren bei Kindern und Erwachsenen, z. B. gastrointestinalen Stromtumoren (GIST), Spindelzellsarkomen, undifferenzierten Sarkomen, myoperizytären/myofibroblastischen Tumoren wurden *NTRK*-Genfusionen nachgewiesen. Kürzlich wurden *NTRK1*-Fusionen als pathognomonisch für sogenannte „lipofibromatosis-like neural tumors“, beschrieben [22].

Neben Fusionen sind weitere Aberrationen wie Punktmutationen, Insertionen, Deletionen und Genamplifikationen in den *NTRK*-Genen gefunden worden u. a. bei der akuten myeloischen Leukämie (AML), bei kolorektalem Karzinom, Lungenkarzinom, Melanom, Neuroblastom, Ovarialkarzinom und Weichgewebssarkomen. Diese Veränderungen können onkogen sein. Ihre Relevanz im Einzelfall und ihre funktionelle Bedeutung sowie Sensitivität gegenüber NTRK-Inhibitoren ist bisher nicht vollständig klar.

Während das molekularbiologische Bild sehr heterogen ist, ist der dadurch induzierte biochemische Prozess homogener. Die Genfusionen führen zur konstitutiven Aktivierung oder Phosphorylierung der Kinasedomäne von *NTRK* und damit zur Stimulation von Signalübertragungswegen der Zellproliferation und des Überlebens. Der Prozess ist schematisch in Abbildung 1 dargestellt.

Abbildung 1: Mechanismus der Signalübertragung durch chimäre NTRK-Genfusionen [17]



4. Diagnostik

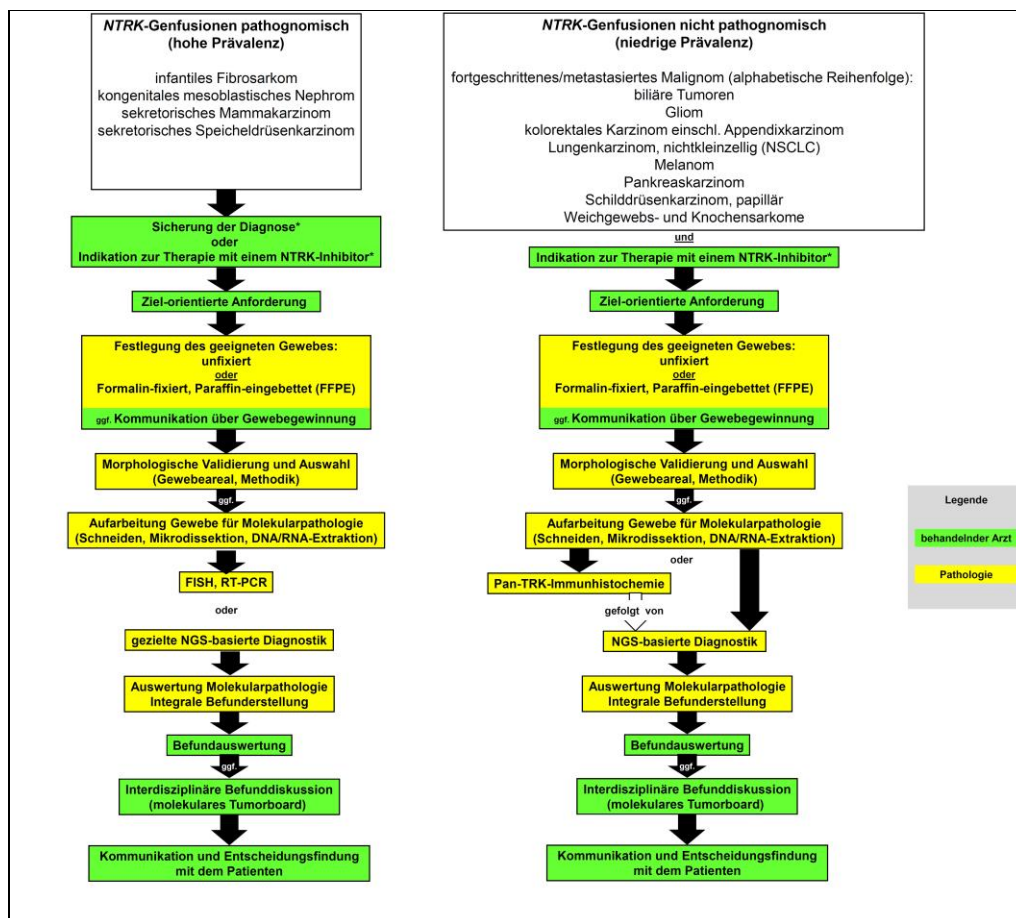
Voraussetzung für den Einsatz eines NTRK-Inhibitors ist der Nachweis einer *NTRK*-Genfusion. Anders als in der FDA-Zulassung müssen in der EU-Zulassung keine bekannten, erworbenen Resistenzmutationen ausgeschlossen werden.

Die Anforderung einer NTRK-Diagnostik ist zielgerichtet. Es gibt zwei Indikationen:

- Diagnosesicherung bei klinischem und histologischem Verdacht auf eine Entität, in der der Nachweis einer *NTRK*-Fusion diagnostisch richtungsweisend ist. Dazu zählen u. a. infantile Fibrosarkome, kongenitale mesoblastische Nephrome, sekretorische Mamma- oder Speicheldrüsenkarzinome, aber auch niedriggradige Gliome des Kindesalters ohne die charakteristische *KIAA1549-BRAF Fusion* oder *BRAF V600E*-Mutation, infantile hochgradige Gliome und andere Weichgewebstumore bei Kindern und Erwachsenen (siehe Abschnitt 3.2).
- Onkologische Indikation zur Therapie mit einem NTRK-Inhibitor bei Nachweis einer *NTRK*-Fusion gegeben, siehe Kapitel 5.

Die Durchführung der molekularbiologischen Analysen muss in die weiteren Schritte der Diagnostik integriert sein. Fachgesellschaften haben Anfang 2019 in einem Positionspapier die verschiedenen Schritte eines integrativen Ansatzes molekularer Diagnostik beschrieben. Das angepasste Vorgehen in Bezug auf *NTRK*-Genfusionen ist in Abbildung 2 graphisch dargestellt [23, 24].

Abbildung 2: Indikation und Durchführung molekularer Diagnostik zum Nachweis von *NTRK*-Genfusionen



Für den Nachweis von *NTRK*-Genfusionen und die Indikation zur Therapie mit einem NTRK-Inhibitor stehen verschiedene technische Möglichkeiten zur Verfügung. Der Einsatz der jeweiligen Methodik hängt vor allem von der Fragestellung, ggf. auch von der Erfahrung und den Ressourcen ab [23, 25].

Immunhistologie

Die Pan-TRK-Immunhistologie kann bei Tumorentitäten mit niedriger Prävalenz von *NTRK*-Fusionsgenen als vorgeschaltetes Screening-Verfahren eingesetzt werden. In jedem Fall und in allen Konstellationen muss ein positives Ergebnis in der Immunhistologie mittels NGS/FISH als fusionspositiv bestätigt werden. Je niedriger die Sensitivität, umso höher das Risiko für falsch-negative Ergebnisse.

Aktuelle Daten eines Zentrums ergeben für die Pan-NTRK-Immunhistologie eine Sensitivität von 88% und eine Spezifität von 81% [25]. Eine besonders hohe Sensitivität fand sich bei *NTRK1*-(96%) und bei *NTRK2*-(100%) Fusionen, ebenso beim kolorektalen Karzinom, Lungen-, Schilddrüsen-, Pankreaskarzinom und bei biliären Tumoren (jeweils 100%). Die Detektion des Vorliegens einer *NTRK3*-Fusion mittels Immunhistologie ist mit einer geringeren Sensitivität verbunden (ca. 80%) [25].

Die Beurteilung der NTRK-Immunhistologie erfordert Erfahrung, da positive Signale in diversen Zellkompartimenten vorkommen können. Zudem sind NTRKs auch ohne Fusionsereignis in einigen neural oder glattmuskulär differenzierten Tumoren überexprimiert, damit ist die Immunhistochemie bei Hirntumoren zur Diagnostik nicht geeignet.

Next-Generation-Sequencing (NGS)-basierte Verfahren

RNA- oder DNA-basierte NGS-Verfahren mit Erfassung aller *NTRK*-Fusionsvarianten gelten als derzeit als bevorzugte Methode zum definitiven Nachweis von *NTRK*-Fusionsgenen [23, 25]. DNA-NGS-basierte Verfahren haben eine Spezifität von fast 100%, aber nur eine Sensitivität von 81%. Ursächlich für die falsch-negativen Ergebnissen in einigen, fokussierten DNA-basierten NGS-Assays sind technische Gründe wie das fehlende Abgreifen intronischer/intergenischer Bruchpunktregionen und schwer lesbare GC-reiche Regionen [23].

Fokussierte Assays auf RNA-Ebene, die das Fusionstranskript nachweisen, weisen eine höhere Sensitivität auf. Allerdings ist zu beachten, dass es sich bei den eingesetzten Verfahren nicht um eine vollständige Transkriptomanalytik handelt und somit auch hier, in Abhängigkeit vom verwendeten Assay, falsch-negative Ergebnisse möglich sind.

Detaillierte technische Kenntnisse zu den Vor- und Nachteilen der einzelnen NGS-basierten Assays sind für die Interpretation und Kommunikation der Testergebnisse von zentraler Bedeutung.

NGS oder FISH-Analytik (s. u.) sollte im Hochprävalenzsetting als bevorzugtes diagnostisches Verfahren zum Einsatz kommen, siehe Abbildung 2.

Zudem sollte in Entitäten, in denen eine Multigenanalytik insbesondere unter Einschluss von Translokationen den diagnostischen Standard darstellt, die zur Anwendung kommende RNA-NGS-Methodik so modifiziert werden, dass sie unmittelbar *NTRK*-Translokationen inkludiert.

Fluoreszenz-In-Situ-Hybridisierung (FISH)

Die Fluoreszenz-In-Situ-Hybridisierung (FISH) kann als dreifache FISH (für *NTRK1/2/3*) ebenso wie RT-PCR-Verfahren zum Nachweis von chromosomalen Bruchereignissen bei Tumorentitäten mit hoher Prävalenz von *NTRK*-Fusionsgenen eingesetzt werden.

5. Therapie

Die Zulassung von Larotrectinib erfolgte auf der Basis von drei Phase I/II-Studien [26-30].

5.1. Sicherheit

Die Sicherheit von Larotrectinib (Vitrakvi®) wurde bei 125 Patienten erfasst, 30% der Patienten waren pädiatrisch. Nebenwirkungen im Grad 3/4 traten bei 5% der Patienten auf, nicht bei Kindern und Jugendlichen. Die häufigsten Nebenwirkungen waren (in absteigender Häufigkeit): Fatigue (32%), erhöhte ALT (31%), Schwindelgefühl (30%), erhöhte AST (29%), Obstipation (29%), Übelkeit (26%), Anämie (24%) und Erbrechen (20%). Larotrectinib ist ein schwacher Inhibitor von CYP3A, ein Induktor von CYP2B6 und ein Inhibitor von OATP1B1. Sicherheitsdaten zu Kindern und Jugendlichen unter Langzeitexposition von Larotrectinib liegen nicht vor, vor allem liegen keine Daten zu spezifisch pädiatrischen unerwünschten Wirkungen wie Einfluss auf Wachstum, Pubertät und die neurokognitive Entwicklung vor.

Für die FDA-Zulassung von Entrectinib (Rozlytrek®) wurden Daten von 51 Patienten mit ROS1-positivem NSCLC und von 54 Patienten mit *NTRK*-Genfusionen erfasst [31-34]. Auch unter Entrectinib war die Rate von Nebenwirkungen im Grad 3/4 niedrig. Die häufigsten Nebenwirkungen waren (in absteigender Häufigkeit): Fatigue, Obstipation, Dysgeusie, Ödeme, Verwirrtheit, Diarrhoe, Übelkeit, Dysästhesie, Dyspnoe, Myalgie, kognitive Störungen, Gewichtszunahme, Husten, Erbrechen, Fieber, Arthralgie und Sehstörungen. Bei erwachsenen und bei pädiatrischen Patienten wurde ein vermehrtes Auftreten von Knochenfrakturen im Zusammenhang mit Entrectinib beobachtet. Entrectinib ist ein mäßiggradiger bis starker Inhibitor von CYP3A Inhibitoren und ein mäßiggradiger bis starker Induktor von CYP3A.

Insbesondere bei seltenen Erkrankungen ist es sinnvoll, die Sicherheit aller behandelten Patienten zu erfassen. Voraussetzung für eine Bewertung ist, dass die Kollektive in den Studien repräsentativ für die Patienten im deutschen, österreichischen und schweizerischen Versorgungskontext sind. Das betrifft insbesondere das Altersspektrum und Komorbiditäten. In der Zulassungsstudien zu Larotrectinib waren viele Kinder und Jugendliche eingeschlossen.

5.2. Wirksamkeit

Die Wirksamkeit eines Arzneimittels kann tumoragnostisch erfasst werden, um einen Eindruck vom Einfluss des Arzneimittels auf die relevanten Endpunkte zu gewinnen. Relevante Endpunkte in der palliativen Behandlungssituation bei Krebspatienten sind vor allem Gesamtüberlebenszeit, progressionsfreies Überleben mit Verbesserung klinischer Parameter oder Funktionserhalt (PFS plus), Lebensqualität, Patient-Reported-Outcome und unerwünschte Wirkungen.

Die Gesamtansprechrate von Larotrectinib in dem gemischten Patientenkollektiv lag bei 72%, der Median der Remissionsdauer war zum Zeitpunkt des Datenschnittes für die Zulassung nicht erreicht. Das Alter der Patienten lag im Median bei 47 Jahre (0–80 Jahre). Die Daten sind in Tabelle 1 mit den Informationen aus der deutschen Fachinformation zusammengefasst [30].

Tabelle 1: Ansprechraten und Ansprechdauer bei Einsatz von Larotrectinib [30]

Tumortyp	N ¹	ORR ²	DOR ³
Weichteilsarkom ⁴	21	81	78
Speicheldrüse	17	88	91
Infantiles Fibrosarkom	13	92	60
Schilddrüse	10	70	86
Primärer ZNS-Tumor ⁵	9	11	n. e. ⁶
Lunge	7	71	75
Melanom	7	43	50
Kolon	6	33	n. e. ⁶
Gastrointestinaler Stromatumor	4	100	67
Knochensarkom	2	50	0
Cholangiokarzinom	2	SD ⁹ , n. a. ⁷	n. z. ⁸
Kongenitales mesoblastisches Nephrom	1	100	n. e. ⁶
Appendix	1	SD ⁹	n. z. ⁸
Brust	1	PD ⁹	n. z. ⁸
Pankreas	1	SD ⁹	n. z. ⁸
Alle	102	72	75

¹ N – Anzahl der Patienten;

² ORR – Ansprechrate (Overall Response Rate) in %;

³ DOR – Remissionsdauer (Duration Of Response); Anteil der Patienten in Remission nach 12 Monaten, in %;

⁴ Beurteilung durch ein unabhängiges Expertenkomitee anhand von RECIST Version 1.1;

⁵ Beurteilung durch ein unabhängiges Expertenkomitee anhand von RANO-Kriterien und RECIST Version 1.1;

⁶ n. e. – nicht erreicht;

⁷ n. a. – nicht auswertbar;

⁸ n. z. – nicht zutreffend;

⁹ PD – Progress (Progressive Disease), SD – stabile Erkrankung (Stable Disease);

Die Gesamtansprechrate von Entrectinib in dem gemischten Patientenkollektiv lag bei 57%, die Remissionsdauern reichen von 2,8 – 26,0 Monate. Das Alter der Patienten lag im Median bei 57 Jahre (21–83 Jahre). Die Daten sind in Tabelle 2 aus der US-amerikanischen Fachinformation zusammengefasst [34].

Tabelle 2: Ansprechraten und Ansprechdauer bei Einsatz von Entrectinib [34]

Tumortyp	N ¹	ORR ²	DOR ³
Weichteilsarkom ⁴	13	46	2,8-15,1 ⁵
Nicht-kleinzelliges Lungenkarzinom	10	70	1,9-20,1 ⁶
Speicheldrüse	7	86	2,8-16,5 ⁶
Mammakarzinom	6	83	4,2-14,8 ⁶
Schilddrüsenkarzinom	5	20	7,9
Kolorektales Karzinom	4	25	4,8 ⁶
Neuroendokrine Karzinome	3	PR ⁷	5,6 ⁶
Pankreaskarzinom	3	PR, PR ⁷	7,1-12,9
Gynäkologische Karzinome	2	PR ⁷	20,3 ⁶
Cholangiokarzinom	2	PR ⁷	9,3
alle	54	57	45 ⁸

¹ N – Anzahl der Patienten;

² ORR – Ansprechrate (Overall Response Rate) in %;

³ DOR – Remissionsdauer (Duration Of Response) in Monaten;

⁴ Beurteilung durch ein unabhängiges Expertenkomitee anhand von RECIST Version 1.1;

⁵ Spannbreite;

⁶ zensiert;

⁷ PR – partielle Remission;

⁸ Anteil der Patienten in Remission nach 12 Monaten, in %;

Innerhalb der jeweiligen Tumortypen waren die Patientenkollektive der Zulassungsstudien für beide Arzneimittel unterschiedlich, u. a. in Bezug auf die Histologie und die Anzahl der Vortherapien. Dabei wurde mit beiden NTRK-Inhibitoren ein Ansprechen auch bei Patienten mit mehr als 2 systemischen Vortherapien beobachtet. Die bisher vorgestellten Daten zur medianen Gesamtüberlebenszeit der jeweiligen Studienpopulation liegen für Larotrectinib bei 44,4 Monaten [35] und für Entrectinib bei 23,9 Monaten [36].

Das Ansprechen auf die NTRK-Inhibitoren ist rasch, die mediane Zeit liegt für Larotrectinib bei 1,8 Monaten (0,9 – 6,1) [35]. Das ermöglicht eine rasche Beurteilung der Wirksamkeit, bei Nichtansprechen die Beendigung der Therapie.

5.3. Indikationsstellung und klinischer Nutzen

Die Empfehlungen zum Einsatz eines neuen Arzneimittels im Rahmen von Leitlinien und in der individuellen Entscheidung mit dem Patienten erfolgen nicht tumoragnostisch. Sie erfordern eine Einordnung in den jeweiligen Therapiestandard. Dieser basiert auf klinischen Studien, die in der Vergangenheit vor allem nach Tumorentität und Stadium, in den letzten Jahren zunehmend zusätzlich nach biologischen Parametern stratifiziert waren. Starke Empfehlungen in Leitlinien erfordern den direkten Vergleich verschiedener Therapien und besonders in der Onkologie nachhaltige Daten zum Einfluss der Therapie auf die Gesamtüberlebenszeit.

Damit ergibt sich für die Einordnung der NTRK-Inhibitoren zum jetzigen Zeitpunkt ein heterogenes Bild. Die Entscheidung zum Einsatz eines NTRK-Inhibitors wird bei einem pädiatrischen Patienten mit fortgeschrittenem infantilem Fibrosarkom oder infantilem hochgradigen Gliom und wenigen oder keinen weiteren Therapieoptionen früher gestellt werden als bei einem erwachsenen Patienten mit metastasiertem, solidem Tumor, für den mehrere zugelassene Arzneimittel zur Verfügung stehen.

Der Einsatz von NTRK-Inhibitoren in der Erstlinientherapie von *NTRK*-Fusion positiven Tumoren im Kindes- und Jugendalter sollte nur im Rahmen von prospektiven Studien erfolgen. Bei pädiatrischen Tumoren ohne verfügbare Standardtherapie oder bei Hochrisikoerkrankungen mit primär infauster Diagnose kann im Einzelfall auch der Einsatz in der Primärtherapie diskutiert werden. Wichtig ist in jedem Fall, eine Meldung und Dokumentation dieser seltenen Fälle auf der nationalen Ebene im Kontext der entitätsspezifischen Studien und Register der Gesellschaft für Pädiatrische Onkologie und Hämatologie (GPOH) durchzuführen.

Bei Erwachsenen ist die Heterogenität der Tumortypen noch größer. Die Beurteilung der bestverfügbaren Therapie muss neben der Wirksamkeit der zur Verfügung stehenden Therapieoptionen auch die mit dem Alter zunehmende Komorbidität sowie die Art und den Schweregrad möglicher unerwünschter Nebenwirkungen berücksichtigen. Auch bei Erwachsenen sollen alle Behandlungen im Rahmen klinischer Studien durchgeführt oder in qualitätsgesicherten Registern mit internationaler Vernetzung dokumentiert werden.

Für alle Patienten gilt, dass die Einleitung einer Diagnostik zum Nachweis einer *NTRK*-Genfusion nur dann sinnvoll ist, wenn die Therapie mit einem NTRK-Inhibitor (bei positivem Ergebnis) die bestverfügbare Therapie darstellt oder der Nachweis der Fusion in histopathologisch unklaren Fällen diagnostisch wegweisend ist. Bei entsprechender Indikation sollte sie rechtzeitig erfolgen.

6. Literatur

1. Pulciani S, Santos E, Lauver AV et al.: Oncogenes in solid human tumours. Nature 300:539-542, 1982. DOI: [10.1038/300539a0](https://doi.org/10.1038/300539a0)
2. Druker BJ, Guilhot F, O'Brien SG, et al.: Five-year follow-up of patients receiving imatinib for chronic myeloid leukemia. N Engl J Med 355:2408-2417, 2006. PMID: 17151364
3. <https://www.ema.europa.eu/en/medicines/human/EPAR/glivec>
4. Chapman PB, Hauschild A, Robert C, et al. Improved survival with vemurafenib in melanoma with BRAF V600E mutation. N Engl J Med 364:2507-2516, 2011. DOI: [10.1056/NEJMoa1408868](https://doi.org/10.1056/NEJMoa1408868)
5. Tiacci E, Trifonov V, Schiavoni G et al.: BRAF mutations in hairy-cell leukemia. N Engl J Med 364:2305-2315, 2011. PMID: 21663470
6. Hyman DM, Puzanov I, Subbiah V et al.: Vemurafenib in Multiple Nonmelanoma Cancers with BRAF V600 Mutations. N Engl J Med 373:726-736, 2015. DOI: [10.1056/NEJMoa1502309](https://doi.org/10.1056/NEJMoa1502309)
7. <https://www.fda.gov/drugs/resources-information-approved-drugs/fda-grants-accelerated-approval-pembrolizumab-first-tissuesite-agnostic-indication>
8. <https://www.ema.europa.eu/en/medicines/human/EPAR/vitrakvi>
9. <https://www.fda.gov/drugs/resources-information-approved-drugs/fda-approves-entrectinib-ntrk-solid-tumors-and-ros-1-nscl>
10. Church AJ, Calicchio ML, Nardi V et al.: Recurrent EML4-NTRK3 fusions in infantile fibrosarcoma and congenital mesoblastic nephroma suggest a revised testing strategy. Modern Pathology 31:463-473, 2018. DOI: [10.1038/modpathol.2017.127](https://doi.org/10.1038/modpathol.2017.127)
11. Weigelt B, Geyer FC, Reis-Filho JS: Histological types of breast cancer: How special are they? Mol Oncol Volume 3, Issue 3, 2010. DOI: [10.1016/j.molonc.2010.04.004](https://doi.org/10.1016/j.molonc.2010.04.004)
12. Hoda RS, Brogi E, Pareja F et al.: Secretory carcinoma of the breast: clinicopathologic profile of 14 cases emphasising distant metastatic potential. Histopathology Volume 75, Issue 2, 2019. <https://doi.org/10.1111/his.13879>

13. Luo V, Lindley SW, Lindley PH et al.: Mammary analog secretory carcinoma of salivary gland with high-grade histology arising in hard palate, report of a case and review of literature. *Int J Clin Exp Pathol* 7:9008-9022, 2014. [PMCID: PMC4313953](#)
14. Ross JS, Gay LM, Wang K et al.: Comprehensive genomic profiles of metastatic and relapsed salivary gland carcinomas are associated with tumor type and reveal new routes to targeted therapies. *Ann Oncol* 28:2539-2546, 2017. [DOI: 10.1093/annonc/mdx399](#)
15. Schewe DM, Lenk L, Vogiatzi F et al.: Larotrectinib in TRK fusion-positive pediatric B-cell acute lymphoblastic leukemia. *Blood Advances* 26:3499-3502, 2019. [DOI: 10.1182/bloodadvances.2019000700](#)
16. Leeman-Neill RJ, Keilly LM, Liu P et al.: ETV6-NTRK3 is a common chromosomal rearrangement in radiation-associated thyroid cancer. *Cancer* 120:799-087, 2014. [DOI: 10.1002/cncr.28484](#)
17. Vaishnavi A, Le AT, Doebele RC: TRKking down an old oncogene in a new era of targeted therapy. *Cancer Discov* 5:25–34, 2015. [DOI: 10.1158/2159-8290.CD-14-0765](#)
18. Zehir A, Benayed R, Shah RH et al.: Mutational landscape of metastatic cancer revealed from prospective clinical sequencing of 10,000 patients. *Nat Med* 23:703–713, 2017. [DOI: 10.1038/nm.4333](#)
19. Marchio C, Scaltriti M, Ladanyi M et al.: ESMO recommendations on the standard methods to detect NTRK fusions in daily practice and clinical research. *Ann Oncol* 30:1417-1427, 2019. [DOI:10.1093/annonc/mdz204](#)
20. Wu G, Diaz AK, Paugh BS et al.: The genomic landscape of diffuse intrinsic pontine glioma and pediatric non-brainstem high-grade glioma. *Nature Genetics* 46:444-450, 2014. [DOI: 10.1038/ng.2938](#)
21. Guerreiro Stucklin AS, Ryall S, Fukuoka et al.: Alterations in ALK/ROS1/NTRK/MET drive a group of infantile hemispheric gliomas. *Nat Commun* 10:4343, 2019. [DOI: 10.1038/s41467-019-12187-5](#)
22. Agaram NP, Zhang L, Sung YS et al.: Recurrent NTRK1 Gene Fusions Define a Novel Subset of Locally Aggressive Lipofibromatosis-like Neural Tumors. *Am J Surg Pathol* 40:1407-1416, 2016. [DOI: 10.1097/PAS.0000000000000675](#)
23. Pfarr N, Kirchner M, Lehmann U et al.: Testing NTRK testing: Wet-lab and in silico comparison of RNA-based targeted sequencing assays. *Genes, Chromosomes and Cancer* 59:178-188, 2020. [DOI: 10.1002/gcc.22819](#)
24. Qualitätsgesicherte Molekulardiagnostik in der Onkologie: zielgerichtet – qualitätsgesichert – integriert, Januar 2019. Positionspapier von DGHO, DEGRO (Radioonkologie), DGGG (Gynäkologie), DGP (Pathologie), DGP (Pneumologie), DGS (Senologie), DGU (Urologie), DGVS (Gastroenterologie, Verdauungs- und Stoffwechselkrankheiten), und DKG (Krebsgesellschaft). <https://www.dgho.de/publikationen/stellungnahmen/gute-aerztliche-praxis/molekulare-diagnostik/molekulare-diagnostik-positionspapier-2019-1.pdf>
25. Solomon JP, Linkov I, Rosado A et al.: NTRK fusion detection across multiple assays and 33,997 cases: diagnostic implications and pitfalls. *Mod Pathol* 33:38-46, 2020. [DOI: 10.1038/s41379-019-0324-7](#)
26. Laetsch TW, DuBois SG, Mascarenhas L et al.: Larotrectinib for paediatric solid tumours harbouring NTRK gene fusions: phase 1 results from a multicentre, open-label, phase 1/2 study. *Lancet Oncol* 19:705–714, 2018. [DOI: 10.1016/S1470-2045\(18\)30119-0](#)

27. Hong DS, Kummar S, Farago AF et al.: Larotrectinib efficacy and safety in adult TRK fusion cancer patients. J Clin Oncol 37(Suppl 15):3122, 2019. https://ascopubs.org/doi/abs/10.1200/JCO.2019.37.15_suppl.3122
28. Drilon AE, DuBois SG, Farago AF et al.: Activity of larotrectinib in TRK fusion cancer patients with brain metastases or primary central nervous system tumors. J Clin Oncol 2019; 37(Suppl 15): 2006, 2019. https://ascopubs.org/doi/abs/10.1200/JCO.2019.37.15_suppl.2006
29. Drilon A, Laetsch TW, Kummar S et al.: Efficacy of Larotrectinib in TRK Fusion-Positive Cancers in Adults and Children. N Engl J Med 378:731-739, 2018. /NEJMoa1714448 DOI: [10.1056/NEJMoa1714448](https://doi.org/10.1056/NEJMoa1714448)
30. https://www.ema.europa.eu/en/documents/product-information/vitrakvi-epar-product-information_de.pdf
31. Drilon A, Nagasubramanian R, Blake JF et al. A next-generation TRK kinase inhibitor overcomes acquired resistance to prior TRK kinase inhibition in patients with TRK fusion-positive solid tumors. Cancer Discov 2017; 7(9): 963–972, 2017. DOI: [10.1158/2159-8290.CD-17-0507](https://doi.org/10.1158/2159-8290.CD-17-0507)
32. Drilon A, Siena S, Ou SI et al.: Safety and antitumor activity of the multitargeted pan-TRK, ROS1, and ALK inhibitor entrectinib: combined results from two phase I trials (ALKA-372-001 and STARTRK-1). Cancer Discov 7:400-409, 2017. DOI: [10.1158/2159-8290.CD-16-1237](https://doi.org/10.1158/2159-8290.CD-16-1237)
33. Siena S, Doebele RC, Tsang Shaw A et al. Efficacy of entrectinib in patients (pts) with solid tumors and central nervous system (CNS) metastases: integrated analysis from three clinical trials. J Clin Oncol 37 (Suppl 15), 2019. https://ascopubs.org/doi/abs/10.1200/JCO.2019.37.15_suppl.3017
34. https://www.accessdata.fda.gov/drugsatfda_docs/label/2019/212725s000lbl.pdf
35. Hyman DM, van Tilburg CM, Albert CM, et al. Durability of response with larotrectinib in adult and paediatric patients with TRK fusion cancer. ESMO Congress, Poster 445, 2019. https://ntrkconnect.info/wp-content/uploads/Update-from-ESMO19_Caterina-Marchio_NTRK-Connect_FINAL.pdf
36. Rolfo C, Dziadziuszko R, Doebele RC et al.: Updated efficacy and safety of entrectinib in patients with NTRK fusion-positive tumors: Integrated analysis of STARTRK-2, STARTRK-1 and ALKA-372-001 ESMO Congress, Poster 475, 2019. https://academic.oup.com/annonc/article/30/Supplement_5/mdz244.038/5576385

Dieses Positionspapier wurde von Prof. Dr. Bernhard Wörmann (Charité Universitätsmedizin Berlin, Medizinische Klinik mit Schwerpunkt Hämatologie, Onkologie und Tumorimmunologie, D-Berlin) in Kooperation mit Prof. Dr. Stefan Bielack (Klinikum Stuttgart – Olgahospital, Pädiatrie 5, D-Stuttgart), Prof. Dr. Carsten Bokemeyer, (Universitätsklinikum Eppendorf, Klinik für Onkologie, Hämatologie und KMT mit Sektion Pneumologie, D-Hamburg), Dr. Dr. Christian Britschgi (Universitätsspital Zürich, Klinik für Medizinische Onkologie und Hämatologie, USZ, CH-Zürich), Prof. Dr. Wolfgang Eisterer (Allgemein Öffentliches Klinikum Klagenfurt am Wörthersee, Abteilung für Innere Medizin und Onkologie, A-Klagenfurt), Prof. Dr. Stefan Fröhling (Nationales Centrum für Tumorerkrankungen (NCT) Heidelberg, Deutsches Krebsforschungszentrum, D-Heidelberg), PD Dr. Armin Gerger, (Landeskrankenhaus – Universitätsklinikum Graz, Klinische Abteilung für Onkologie - Universitätsklinik für Innere Medizin, A-Graz), Dr. Simon Häfliger (Universitätsspital Bern, Inselspital, Klinik und Poliklinik für Medizinische Onkologie, CH-Bern), PD Dr. Pablo Hernáiz Driever (Charité Universitätsmedizin Berlin, Klinik mit Schwerpunkt Onkologie und Hämatologie, D-Berlin), PD Dr. Simone Hettmer (Universitätsklinikum Freiburg, Zentrum für Kinder- und Jugendmedizin, D-Freiburg), Prof. Dr. Michael Hummel (Charité Universitätsmedizin Berlin, Institut für Pathologie, D-Berlin), Prof. Dr. Ulrich Keilholz (Charité Universitätsmedizin Berlin, Comprehensive Cancer Center, D-Berlin), Prof. Dr. Wolfgang Johannes Köstler (Medizinische Universität Wien, Universitätsklinik für Innere Medizin I, A-Wien), Prof. Dr. Christof Kramm (Universitätsmedizin Göttingen, Pädiatrische Hämatologie und Onkologie, D-Göttingen), Prof. Dr. Dr. Sonja Loges (Universitätsklinikum Eppendorf, Klinik für Onkologie, Hämatologie und KMT mit Sektion Pneumologie, Institut für Tumorbiologie, Hamburg), PD Dr. Felix Sahm (Universitätsklinikum Heidelberg, Neuropathologie, D-Heidelberg), Dr. Monika Scheer (Klinikum Stuttgart – Olgahospital, Pädiatrie 5, D-Stuttgart), Prof. Dr. Peter Schirmacher (Universitätsklinikum Heidelberg, Institut für Pathologie, D-Heidelberg), Prof. Dr. Martin Schrappe (Universitätsklinikum Schleswig-Holstein, Campus Kiel, Klinik für Kinder- und Jugendmedizin I, D-Kiel), Prof. Dr. Thomas Seufferlein (Universitätsklinikum Ulm, Klinik für Innere Medizin I, D-Ulm), Dr. Monika Sparber-Sauer (Klinikum Stuttgart – Olgahospital, Pädiatrie 5, D-Stuttgart), Prof. Dr. Albrecht Stenzinger (Universitätsklinikum Heidelberg, Institut für Pathologie, D-Heidelberg), Dr. Cornelis van Tilburg (Universitätsklinikum Heidelberg, Klinik für Pädiatrische Onkologie, Hämatologie und Immunologie, D-Heidelberg), Prof. Dr. Wilko Weichert (TU München, Institut für Pathologie, D-München), Dr. Benedikt Westphalen (Klinikum der Universität München, Krebszentrum – CCC München, Medizinische Klinik und Poliklinik III, D-München), Prof. Dr. Olaf Witt (Universitätsklinikum Heidelberg, Klinik für Pädiatrische Onkologie, Hämatologie, Immunologie und Pneumologie, Hopp-Kindertumorzentrum, D-Heidelberg), Prof. Dr. Jürgen Wolf (Universitätsklinikum Köln, Centrum für Integrierte Onkologie (CIO) D-Köln Bonn) erarbeitet.

* Die in diesem Text verwendeten Genderbegriffe vertreten alle Geschlechtsformen.

DGHO

Deutsche Gesellschaft für Hämatologie
und Medizinische Onkologie e. V.

Alexanderplatz 1
10178 Berlin

www.dgho.de
info@dgho.de